

**INSTITUTO DE CIÊNCIAS DA SAÚDE – ICS
FUNORTE/SOEBRAS**

CRISTIANO LUNKES

**MICROIMPLANTES: LOCAIS DE APLICAÇÃO E OBJETIVO DOS
MESMOS NO TRATAMENTO ORTODÔNTICO**

Chapecó
2009

CRISTIANO LUNKES

**MICROIMPLANTES: LOCAIS DE APLICAÇÃO E OBJETIVO DOS MESMOS
NO TRATAMENTO ORTODÔNTICO**

Monografia apresentada ao Programa de Especialização em Ortodontia do ICS – FUNORTE/SOEBRAS NÚCLEO CHAPECÓ, como parte dos requisitos para obtenção do título de Especialista.

Orientador: Dr. Adriana Baraldo Lotrário.

Chapecó

2009

CRISTIANO LUNKES

**MICROIMPLANTES: LOCAIS DE APLICAÇÃO E OBJETIVO DOS MESMOS
NO TRATAMENTO ORTODÔNTICO**

Esta monografia foi julgada adequada à obtenção do título de Especialista em Ortodontia e aprovada em sua forma final pelo Curso de Especialização em Ortodontia da instituição ICS – FUNORTE/SOEBRAS NÚCLEO CHAPECÓ.

Chapecó _____, de _____ de 2009.

Dr^a. Adriana B. Lotrario

ORIENTADOR

Dr. Neudí A. Primo

PROFESSOR

Dr. Sérgio V. Eidt

PROFESSOR

AGRADECIMENTO

Agradeço primeiramente a Deus por se fazer presente em cada momento de minha vida.

Agradeço a minha família, pai, mãe, irmãos, namorada e demais parentes pelo incentivo e paciência e desta forma peço desculpa pelos dias em que tive que me dedicar aos estudos deixando de compartilhar alguns momentos com vocês, mas certos que todos estavam torcendo por mim e meu crescimento profissional.

Agradeço também aos professores Fernando, Meiry, Adriana, Sérgio, Neudí, João, demais professores e funcionários que se fizeram presentes durante o período de especialização contribuindo para o meu crescimento científico, profissional e humano.

Se não posso realizar grandes coisas, posso pelo menos fazer
pequenas coisas com grandeza.

(Clarck)

RESUMO

A ancoragem ortodôntica tem sido um motivo de preocupação para os ortodontistas. Uma terapia ortodôntica bem sucedida, na grande maioria das vezes, depende do planejamento criterioso da ancoragem, sendo este fator determinante quanto ao sucesso ou insucesso de muitos tratamentos ortodônticos.

Com o objetivo de minimizar os problemas ortodônticos relacionados à falta de ancoragem e também suprir algumas limitações dos métodos convencionais de ancoragem, surgem os microimplantes na ortodontia.

Os microimplantes demonstraram nos últimos anos, alta versatilidade quanto a sua aplicação clínica, oferecendo uma vasta possibilidade de escolha da localização, e instalação no osso alveolar e basal, bem como uma grande variação do ponto de aplicação da força no arco. A escolha adequada destes dois pontos pode facilitar o tipo de movimento desejado, conseqüentemente maior controle sobre o tratamento ortodôntico, principalmente nos casos onde a ancoragem se torna um fator decisivo para se obter sucesso no tratamento ortodôntico. Este trabalho tem como objetivo descrever através de revisão da literatura os locais mais utilizados para instalação dos microimplantes bem como o objetivo que se deseja alcançar com os mesmos no tratamento ortodôntico.

PALAVRAS-CHAVE: MICROIMPLANTES. ANCORAGEM. TRATAMENTO ORTODÔNTICO.

ABSTRACT

The orthodontic anchorage has been a reason of preoccupation for the orthodontists. A successful orthodontic therapy, in most of the times, depends on the discerning planning of anchorage, being this factor determining on the success or fail of many orthodontics treatments. With the purpose of minimizing the orthodontic problems related to the lack of anchorage and also supply some limitations of the anchorage conventional methods, appear the microimplants in the orthodontics.

The microimplants demonstrated in the last years, high versatility on the clinical application, offering an extensive choice possibility of the localization, and installation in the basal and alveolar bone, as well as a great variation of the strength application point in the arch. The right choice of these two points can facilitate the type of the desired movement, consequently more control on the orthodontic treatment, mainly in cases where the anchorage becomes a decisive factor to obtain success in the orthodontic treatment. This work has as objective to describe through the literature review the most useful places for the microimplants installation as well as the desired objective with the same in the orthodontic treatment.

KEY-WORDS: MICROIMPLANTS. ANCHORAGE. ORTHODONTIC TREATMENT.

LISTA DE ABREVIATURAS

MI: Micro implante

Niti: níquel-titanio

SUMÁRIO

1. INTRODUÇÃO	09
2. RETROSPECTIVA DA LITERATURA	11
3. PROPOSIÇÃO	20
4. DISCUSSÃO	21
4.1. Retração de dentes anteriores	21
4.2. Intrusão de molares.....	21
4.3. Intrusão de dentes anteriores	22
4.4. Verticalização de molares.....	23
4.5. Distalização de molares e pré-molares	23
4.6. Mesialização de molares e pré-molares.....	24
4.7. Correção do plano oclusal	25
4.8. Correção da mordida cruzada posterior.....	25
4.9. Tracionamento de dentes inclusos.....	25
4.10. Ancoragem direta	25
5. CONCLUSÃO	26
REFERÊNCIAS	27
ANEXO	30

1. INTRODUÇÃO

A ancoragem ortodôntica sempre foi motivo de preocupação na ortodontia. Para Araújo et al (2006) uma terapia ortodôntica bem sucedida depende do planejamento criterioso da ancoragem na grande maioria dos casos, não sendo exagero afirmar que este fator é um dos determinantes quanto ao sucesso ou insucesso de muitos tratamentos ortodônticos.

A literatura atual Villela et al (2004) ressalta a utilização de inúmeros recursos intrabucais como método de ancoragem com por exemplo botão de Nance, barra transpalatina, placa lábio ativa, arco lingual, elásticos intermaxilares entre outros. Relata também a utilização de métodos de ancoragem extrabucais ressaltando que os mesmos dependem da colaboração do paciente, que facilmente pode rejeitar seu uso principalmente por não aceitar o constrangimento social além de outras complicações estéticas que estes aparelhos normalmente apresentam. Dessa forma, comprometendo o resultado final do tratamento.

Dentro deste contexto, os microimplantes surgem para contribuir de forma valiosa para uma ancoragem intrabucal estável, sem risco de movimentação recíproca da unidade ativa como reação à ação de forças ortodônticas geradas na unidade de ancoragem e podendo ser instalados em diversas áreas do osso alveolar. O procedimento cirúrgico de instalação é simples, com cicatrização rápida e remoção fácil após a tração ortodôntica.

Autores como, Bezerra (2004), Laboissière (2005) e Park (2001) afirmam que um sistema de ancoragem absoluta, para ser considerado ideal, deve possuir as seguintes características: fácil instalação, ser resistente às forças ortodônticas, de simples remoção, tamanho reduzido e pronto para ativação precoce para minimizar o tempo e eficiência do tratamento.

Os microimplantes implementaram um novo conceito de ancoragem em Ortodontia denominado ancoragem esquelética, a qual não permite a movimentação da unidade de reação. A ausência de movimento indesejável faz com que estes aparatos permitam maior previsibilidade de tratamentos complexos, independentemente da cooperação do paciente.

Os microimplantes ortodônticos oferecem uma vasta possibilidade de escolha da localização e instalação no osso alveolar e basal, bem como uma grande variação do ponto de aplicação da força no arco, outro fator relevante é a escolha adequada destes dois pontos, facilitando o tipo de movimento desejado e logicamente um maior controle sobre o tratamento ortodôntico, Villela et al (2004).

Algumas vantagens dos microimplantes são relatadas por Laboissière Junior et al (2005) como: baixo custo, técnica cirúrgica para a sua instalação bastante simplificada, diâmetro reduzido do implante possibilitando a sua instalação em diversas áreas do processo alveolar e osso basal, inclusive entre as raízes, alta versatilidade, fácil higienização, dispensa colaboração dos pacientes, facilidade de remoção após a conclusão do tratamento e redução do tempo de tratamento.

Os microimplantes são utilizados na atualidade como método ancoragem em diferentes mecânicas ortodônticas como, retrações anteriores, correções de linhas medias, mesialização, distalização, intrusão, verticalização de dentes, como método de ancoragem em casos onde há falta de unidades de ancoragem inferior, entre outros.

Este trabalho tem como objetivo descrever através de revisão da literatura os locais mais utilizados para instalação dos microimplantes bem como o objetivo que se deseja alcançar com os mesmos no tratamento ortodôntico.

2. RETROSPECTIVA DA LITERATURA

Park (2002) enfatizou que o local de eleição para a instalação de MI para a retração de dentes unidades anteriores é entre o segundo pré-molar e o primeiro molar por vestibular na maxila, mas pode ser utilizado espaço entre primeiro e segundo molar superior, enquanto que na mandíbula é entre o primeiro e o segundo molar também por vestibular, estas localizações além de apresentar uma boa distancia entre as raízes, permitem que não ocorra contato do MI com as unidades que estão sendo movimentadas, sendo ainda áreas de fácil acesso para fixação de acessórios.

Com o intuito retrain os seis dentes anteriores superiores, Park et al (2004) relataram em três casos clínicos a utilização de MI associados ao uso de molas Niti, os MI foram instalados entre segundo pré-molar e primeiro molar superior por vestibular aplicando forças de 150 gf através das molas Niti. Relataram ainda que em nenhum dos casos houve perda de ancoragem e foi alcançado o objetivo de movimento distal dos dentes anteriores. Em relação aos dentes inferiores, foi possível controlar a posição vertical dos dentes mandibulares posteriores. Conclui exaltando a eficiência dos MI como ancoragem em tratamento de classe II esqueléticos.

Em seu trabalho, Park et al (2004) utilizaram MI de três formas distintas. No primeiro caso foi avaliado o efeito dos MI sendo utilizado no controle da ancoragem para que fosse feita a retração da bateria anterior superior, foram instalados MI entre o segundo pré-molar e o primeiro molar superior em mucosa ceratinizada, sendo uma barra transpalatina associada para auxiliar na ancoragem dos dentes posteriores, molas Niti foram utilizadas na retração em bloco dos 6 dentes anteriores superiores. No segundo caso foram analisados os efeitos dos MI no controle vertical dos molares mandibulares sendo para tal finalidade instalados MI na distal do primeiro molar inferior (em gengiva inserida) e este foi unido ao braquete através de um fio de amarrilho ancorando-o, o que possibilitou a retração dos dentes anteriores inferiores sem perda de ancoragem dos dentes posteriores. No terceiro caso foram associadas às técnicas descritas nos casos acima citados, tendo como objetivo verificar os efeitos dos MI na retração dos dentes anteriores da maxila e também no controle vertical e ancoragem dos segmentos posteriores da mandíbula. Os autores concluem exaltando que os MI ortodônticos são um método bastante eficaz no tratamento de casos como classes II de Angle onde se deseja fazer uma retração anterior maxilar e também no controle vertical e ancoragem na mandíbula.

Park et al (2004) utilizaram MI associados a ortodontia lingual com objetivo de retrair a bateria anterior superior de dentes e corrigir a classe II de Angle, sendo para isso instalados 2 microimplantes entre segundo pré-molar e primeiro molar superior por palatino, estes foram unidos ao aparelho fixo por meio de molar Niti, fazendo desta forma a retração dos 6 dentes anteriores superiores. Os autores relataram que o tratamento foi realizado com sucesso e a utilização de MI é um meio eficaz para corrigir casos de classe II de Angle.

Em seu trabalho Villela et al (2004), descreveram em 4 casos clínicos o uso de MI como sistema de ancoragem em diferentes mecânicas ortodônticas. Utilizaram para retração de dentes anteriores superiores molas abertas Niti, retraíram inicialmente caninos superiores e posteriormente os incisivos superiores, os MI foram instalados entre segundo pré e primeiro molar superior. Para vestibularização e intrusão de dentes posteriores superiores instalaram dois MI um entre primeiro e segundo pré-molar superior e o outro entre segundo pré-molar e primeiro molar superior, todos por vestibular e os dois unidos através de cadeias elásticas ao aparelho fixo. Para distalização de pré-molares e molares superiores com objetivo de corrigir uma Classe II de Angle utilizaram cadeias elásticas unidas a MI instalados entre primeiro e segundo molar. Segundo os autores os resultados em todos os casos foram alcançados, exaltaram o uso de MI como método de ancoragem, enfatizando que os mesmos surgiram para facilitar o tratamento ortodôntico suprindo algumas desvantagens que os outros métodos de ancoragem apresentam como, por exemplo, a falta de colaboração do paciente no tratamento ortodôntico.

Bezerra (2004) em seu trabalho o autor enfatizou o planejamento e protocolo cirúrgico a ser seguido na utilização de MI para a obtenção de ancoragem estável e eficaz. Destaca alguns locais e objetivos para instalação de MI. Foram instalados MI entre primeiro molar e segundo pré-molar sendo utilizados para retração de dentes anteriores mandibulares e maxilares através de molas fechadas Niti. O autor relatou a intrusão e descruzamento unilateral de mordida na maxila, onde foram colocados dois MI na face vestibular, um entre primeiro e segundo pré-molar e o segundo entre segundo pré-molar e primeiro molar superior, onde estes são conectados ao aparelho ortodôntico através de ligaduras elásticas, ao mesmo tempo em que intruem descruzam a mordida. O autor destacou que o sucesso dos MI depende muito de sua instalação seguindo devidamente um protocolo adequado.

Teixeira & Escóssia Jr.(2004) relataram em um caso clinico a instalação de MI na região na região retromolar com objetivo de verticalizar o dente 37 que devido a perda do elemento 36 inclinou-se para mesial. Foi utilizado elástico corrente para ativação do sistema, a força utilizada foi de 100 a 150 gramas. Os autores concluem ressaltando que os MI

constituem em método eficiente de ancoragem, pois são de fácil instalação, baixo custo e não necessitam de espera para osseointegração podendo ser instalados em inúmeros sítios ósseos bucais.

Ritto (2004) em seu trabalho relatou a utilização de MI com objetivo de mesializar molares, foi instalado MI entre canino e segundo pré-molar sendo o sistema ativado através de molas Niti. Utilizou 1 MI instalado apicalmente entre os dentes 32 e 33 e outro entre os dentes 42 e 43 para intruir os dentes ântero inferiores e diminuir a sobremordida, foram utilizados molas Niti para a ativação unindo os MI a dois ganchos colados nas faces laterais dos incisivos laterais inferiores o autor lembra que foi colada uma barra lingual nos referidos dentes associada a esta mecânica o autor relatou a utilização de Mi instalado na espinha nasal anterior com objetivo de intruir os dentes anteriores superiores com cadeias elásticas para auxiliar também na correção desta sobremordida. Utilizou ainda três microimplantes que foram instalados em uma porção mais apical possível na mesial do primeiro molar superior foi instalado um implante por vestibular e um por palatino e um terceiro Mi foi instalado na distal do primeiro molar por palatino, foram utilizadas cadeias elásticas unidas ao aparelho fixo para intruir o referido dente. Os autor relatou a utilização de Mi para retrair os caninos superiores e após os incisivos superiores, para tal foram instalados entre segundo pré-molar e primeiro molar superior e o sistema foi ativado através de molas Niti. O uso de MI foi utilizado também para fazer a distalização de pré-molares para isso usou molas Niti aberta associada a molas fechadas Niti.

Yao, et al.(2004). O objetivo dos autores foi de associar a utilização de implantes por vestibular e MI por palatino procurando desta forma fazer a intrusão de molares superiores extruídos em virtude da perda prematura de molares inferiores, esta intrusão fez com que fosse recuperado espaço para que pudesse ser devolvido o primeiro e segundo molar inferior através de implantes. Os MI foram instalados entre primeiro e segundo molar superior em uma posição mais apical e foram utilizadas cadeias elásticas para a ativação do sistema que foi imediatamente submetido à carga.

Os autores concluíram que a carga imediata em implantes ortodônticos foi um sucesso, atingindo o objetivo de intruir os molares superiores.

Em seu trabalho Carano et al (2005), demonstraram muitas formas de tratamento ortodôntico através da utilização de MI. Na retração de dentes anteriores superiores principalmente nos casos de classe II de Angle onde foram instalados dois MI por vestibular (um de cada lado) entre o segundo pré-molar e primeiro molar, após a extração dos primeiros pré-molares iniciou-se a retração dos 6 dentes anteriores com cadeias elásticas. Na intrusão de

dentes anteriores superiores para correção de sobremordida, foram instalados dois MI mais apicalmente entre caninos e incisivos laterais superiores (um de cada lado), sendo utilizadas para a intrusão dos 4 incisivos superiores cadeias elásticas. Para intruírem um molar superior que extruiu após perda prematura do dente antagonista foi instalado 1 MI entre segundo pré-molar superior e primeiro molar superior por vestibular sendo utilizadas cadeias elásticas para intruir o mesmo. Os autores afirmam que os MI são um método simples, eficaz e que auxilia muito no tratamento ortodôntico.

Segundo Laboissière Junior et al. (2005) os MI ortodônticos oferecem uma vasta possibilidade de escolha da localização no osso alveolar e basal bem como uma grande variação do ponto de aplicação de força no arco. Indicaram a instalação de MI na vestibular entre os segundos pré-molares e os primeiros molares superiores com o objetivo de fazer a retração dos seis dentes anteriores superior com auxílio de molas Niti. Para mesialização de segundo molar inferior utilizaram molas abertas Niti unidas a MI colocados por vestibular entre primeiro pré-molar e canino inferior. Na intrusão de elementos dentários principalmente molares superiores o autor preconizou o uso de força elástica sendo instalados 3 microparafusos em uma posição mais apical, 1 entre segundo pré-molar e primeiro molar superior por vestibular, outro entre primeiro molar e segundo molar também por vestibular e um terceiro entre as raízes palatinas do primeiro e segundo molar superior. Os autores indicaram também a instalação de MI na mandíbula quando se tem ausência de unidades de ancoragem inferior, principalmente em mecânicas de classe II de Angle onde se deseja retrain dentes anteriores superiores sem incidência de forças sobre os dentes inferiores.

Com intuito de verticalizar molares inferiores, Di Matteo et al. (2005) colocaram MI na região da linha oblíqua externa da mandíbula. Foram selecionados três pacientes com molares inferiores inclinados para mesial e distalmente posicionados às áreas edêntulas, onde foram utilizadas cargas ortodônticas de 150 a 200 gramas/força de forças elásticas. Os autores concluíram que o uso de MI representa uma alternativa efetiva de ancoragem ortodôntica na verticalização de molares inferiores.

YAO, et al (2005). Foram colocados MI apicalmente na tabua óssea vestibular e palatina com objetivo de intruir dentes posteriores superiores. Os tratamentos variaram entre 7,6 meses a 1 ano . Após a colocação dos MI iniciou o movimento de intrusão sendo utilizada força elástica entre 150 e 200g.

Villela et al (2006) utilizaram MI com objetivo de retrain os dentes anteriores superiores com auxílio de molas abertas Niti, sendo que os MI foram instalados entre o segundo pré-molar e primeiro molar superior. Para intruir de dentes anteriores inferiores, um

MI foi instalado na mandíbula entre os incisivos centrais inferiores na sua porção apical, sendo unidos ao aparelho fixo por meio de cadeias elásticas. Os autores concluíram que os MI auto-perfurantes acima de tudo têm como vantagem evitar o risco de lesões às raízes dentárias próximas ao local de instalação.

Choi et al. (2006), relataram o tratamento de uma paciente classe II esquelética com apinhamento severo na maxila e mandíbula através da extração dos 4 primeiros pré-molares sendo instalados 2 MI na maxila entre segundo pré-molar e primeiro molar superior, os MI foram utilizados como método de ancoragem indireta, primeiramente os MI auxiliaram a distalização dos primeiros molares superiores com mola aberta, após a correção da classe II molar para corrigir o apinhamento severo foi extraído os primeiros pré-molares superiores e se iniciou a retração dos caninos superiores por meio de cadeias elásticas e posteriormente dos 4 incisivos superiores também por meio de cadeias elásticas. Na mandíbula foram instalados também 2 MI entre segundo pré-molar e primeiro molar inferior que serviram para corrigir o apinhamento inferior após extração dos primeiros pré-molares. O autor relata que o tratamento com MI além de facilitar a mecânica para o ortodontista não necessita de fase laboratorial para confecção de aparelhos de ancoragem.

Em seu trabalho, Araújo et al (2006) relatou a utilização dos MI de diferentes formas e com diferentes objetivos. Na retração de dentes anteriores principalmente em biprotrusões severas e classes II de Angle onde não se quer perda de ancoragem das unidades posteriores, os autores instalaram MI entre segundo pré-molar e primeiro molar superior utilizaram molas fechadas Niti para a retração de seis dentes anteriores em bloco ou retração de caninos primeiramente e depois dos incisivos superiores. Na mesialização de dentes posteriores os autores indicaram para fechamento de espaços devido a perdas dentárias. Para compensação de casos de classe II ou III de Angle ou descompensação de casos cirúrgicos, os MI devem ser inseridos entre canino e primeiro pré-molar por vestibular e também por palatino durante a mesialização para obter maior controle das rotações dentárias. Na intrusão de incisivos maxilares e ou mandibulares os autores indicaram a instalação de MI entre os incisivos centrais em uma posição mais apical possível no arco inferior, e no arco superior na região da espinha nasal anterior. Com o objetivo de intruir dentes posteriores os autores indicaram a instalação de pelo menos dois MI, um por vestibular e um por palatino com força elástica e para uma intrusão em bloco foram colocados 4 MI estrategicamente distribuídos. Na correção do plano oclusal em pacientes portadores de assimetrias faciais, perda de unidades dentárias, disfunções musculares severas entre outras, os autores indicaram a instalação de MI

no local do segmento alterado unindo o MI ao aparelho fixo através de cadeias elásticas. Na distalização de molares os autores indicaram a instalação de MI entre o segundo pré-molar e primeiro molar utilizando gigs ou molas abertas para transferir força para uma região mais posterior. Para a verticalização de molares inferiores os autores indicaram a instalação de MI na região retromolar sendo a ativação ortodôntica foi feita por molas fechadas Niti, elásticos em cadeia ou em fio do MI a um acessório. Em casos de mordida cruzada posterior, os MI foram instalados por vestibular, na maxila e por lingual na mandíbula, utilizando força elástica. Os autores indicaram o uso de MI para facilitar o tracionamento de dentes inclusos sendo os mesmo instalados conforme a localização do dente incluso. Os autores classificaram ainda a ancoragem como direta quando for diretamente aplicada sobre dispositivo e indireta quando for utilizado para imobilizar um dente ou grupo de dentes onde a força é aplicada. Os autores finalizaram enfatizando que os MI surgiram para facilitar a mecânica ortodôntica diminuindo o tempo de tratamento ortodôntico.

Em seu artigo Kravitz, et al. (2006) relataram que a perda mandibular do primeiro molar conduz freqüentemente a uma inclinação para mesial do segundo molar inferior e extrusão do molar superior antagonista resultando em interferência oclusal e perda de apoio ósseo peridental. Para corrigir tais problemas instalaram para verticalizar o segundo molar inferior um MI na mesial do primeiro molar inferior perdido, sendo este unido ao dente inclinado por meio de cadeia elástica, para a intrusão do molar superior extruído utilizaram dois MI sendo um introduzido por vestibular entre primeiro e segundo molar e o outro entre segundo pré-molar e primeiro molar superior e a intrusão realizada por meio de cadeias elásticas unindo o MI palatino ao vestibular sobre o aparelho fixo. Após concluírem o tratamento ortodôntico realizaram implante na região do dente perdido. Os autores concluíram ressaltando a eficácia dos MI na devolução de uma oclusão mais equilibrada aos pacientes.

Xun et al. (2007). Os autores relataram em 12 casos clínicos a utilização de MI para intrusão de dentes posteriores com objetivo de corrigir principalmente problemas relacionados a mordida aberta anterior. Instalaram um MI na rafe palatina da maxila na região de primeiro molar superior, uma barra transpalatina foi instalada unindo o dente 16 ao 26 e então através de cadeias elásticas esta barra foi unida ao MI para realizar a intrusão dos molares superiores no arco inferior instalaram um MI entre primeiro e segundo molar em uma porção mais apical e uniram estes ao aparelho fixo por meio de cadeias elásticas para realizar a intrusão dos molares inferiores. Os autores concluíram relatando que os MI possuem como vantagem ser um método simples, e que requer mínima colaboração do paciente.

Chung et al. (2007) utilizaram em seu trabalho MI para corrigir uma classe II de Angle, foram instalados na maxila dois MI por vestibular entre segundo pré-molar e primeiro molar superior com o objetivo de distalizar a bateria anterior de dentes, primeiramente foram retraídos os caninos superiores e posteriormente os quatro incisivos superiores com molas Niti. Na mandíbula dois MI foram instalados entre canino e primeiro pré-molar inferior com o objetivo de mesializar o segundo molar inferior devido à perda prematura do primeiro molar, esta mesialização realizou-se também com molas niti. Os autores concluíram ressaltando o sucesso dos microimplantes no tratamento das classes II de Angle.

Em seu artigo Chae (2007), relatou a utilização de MI no tratamento de biprotrusão dentária com exodontia dos primeiros pré-molares para tal finalidade foram instalados MI tanto na maxila quanto na mandíbula que serviram como método de ancoragem para que a correção da biprotrusão pudesse acontecer. Na maxila os MI foram instalados entre segundo pré-molar e primeiro molar superior sendo utilizados os mesmos para fazer retração em bloco dos 6 dentes anteriores superiores com cadeias elásticas. Na mandíbula os MI foram instalados na região retromolar servindo de ancoragem para os dentes posteriores inferiores, e conseqüentemente, para a retração dos dentes anteriores inferiores. O autor conclui relatando a eficácia dos MI no tratamento de casos de biprotrusão dentaria, ressaltando a devolução de uma oclusão adequada, além de uma significativa melhoria do overjet e overbyte, assim como uma estética mais agradável.

Coura et al.(2007). Relatou que os. MI podem ser utilizados em diferentes situações clinicas como por exemplo: retração em massa dos dentes anteriores, intrusão, distalização e estabilização de molares superiores, verticalização de molares superiores e inferiores, vestibularização e mesialização de molares inferiores, tracionamento de caninos inclusos entre outros. Finalizam relatando que o uso dos MI é promissor, pois oferece um maior controle da unidade de ancoragem evitando movimentos dentários indesejáveis.

Desta forma concluíram que a quantidade de intrusão alcançada para os primeiros molares foi de três a quatro milímetros, para os segundos molares dois milímetros e para os pré-molares um milímetro.

Em seu trabalho Janson e Silva (2008), relataram através de 3 casos clínicos a mesialização de molares utilizando como ancoragem MI, onde os mesmos preferencialmente devem ser instalados o mais próximo possível do plano oclusal para evitar intrusão. Preconizaram a instalação de MI por palatino, pois elimina a rotação dos dentes. No arco superior os MI foram posicionados na distal do segundo molar superior enquanto no arco inferior foi instalado entre o primeiro e o segundo pré-molar e desta forma utilizaram

ligaduras elásticas e fios de amarelo para obter a mesialização dos mesmos. Os autores concluem ressaltando que os MI são um recurso extremamente útil para se obter a mesialização de molares, porém a mecânica demanda um grande tempo de tratamento.

Araújo et al (2008), descreveram alguns métodos de intrusão dentária utilizando MI, dentre eles destacam-se: Intrusão de incisivos onde a posição ideal para intrusão de incisivos superiores depende da sua inclinação, se a inclinação estiver boa um dois MI devem ser instalados entre incisivos laterais e caninos (um de cada lado) e em uma posição o mais alta possível, já se deseja-se modificar a inclinação dos incisivos pode-se lançar mão da instalação de um único MI na espinha nasal anterior (arco superior) e no arco inferior entre os incisivos centrais em uma posição mais apical possível, normalmente utiliza-se cadeias elásticas para fazer esta intrusão mas pode-se utilizar mola Niti. Para intrusão de caninos o recomendaram utilizar um MI por mesial e um por distal do canino e cadeias elásticas para fazer a mecânica intrusiva. Com objetivo de intruir dentes posteriores indicaram o uso de MI de forma distintas: para intrusão de uma unidade indicaram a instalação de um MI por vestibular na mesial do dente e outro por palatino na distal do dente e unindo um MI ao outro por meio de cadeias elásticas proporcionando desta forma a intrusão individual. Para intruir um grupo de dentes sugeriram colocar brackets ou colar um fio metálico nos dentes a serem instruídos, os MI também são instalados um na vestibular e um na face palatina e através de cadeias elásticas fizeram a intrusão do grupo de dentes. Indicaram a intrusão posterior principalmente para corrigir problemas como mordida aberta anterior enquanto a intrusão anterior de dentes teve como maior objetivo corrigir casos de sobremordida. Os autores ainda indicaram MI com objetivo de corrigir o plano oclusal, sendo instalados os MI em locais onde ocorrem desníveis do plano oclusal nestes casos associa-se os MI ao uso de molas e ou cadeias elásticas para obter um resultado adequado. Os autores concluem ressaltando que os MI são uma excelente opção para mecânicas intrusivas, mas que devesse tomar muito cuidado com a força empregada para não ocasionar problemas principalmente no que diz respeito à reabsorção radicular.

Marassi & Marassi (2008) descreveram em seu trabalho alguns métodos de retração da bateria anterior superior. Destaca que o local de instalação dos MI pode variar de acordo com a mecânica que se deseja empregar. No arco superior enfatizaram que os MI são instalados na maioria dos casos entre segundo pré-molar e primeiro molar superior, mas podem ser instalados também entre primeiro e segundo molar superior principalmente nos casos de ancoragem indireta, enquanto na mandíbula o local mais utilizado é entre primeiro e segundo molar inferior. Nos casos de mordida aberta os ganchos devem ser mais compridos (altos)

para que seja evitado movimento intrusivo e possibilitando de certa forma a extrusão anterior para corrigir a mordida aberta , enquanto em casos de sobremordida os ganchos devem ser curtos para que ocorra junto com a retração anterior a intrusão dos mesmos.

Os MI devem ser posicionados o mais apical possível quando deseja-se obter a intrusão anterior associado a retração anterior, já em casos de mordida aberta os MI devem ser instalados o mais próximo da cervical dos dentes para propiciar a extrusão anterior associada a retração anterior. Os autores concluem destacando a efetividade dos MI na retração da bateria anterior.

Com o objetivo de corrigir problemas relacionados a problemas de más oclusões de classe II de natureza esquelética moderada. Villela et al (2008), instalaram MI entre primeiro molar e segundo molar superior sendo mais próximo a raiz mesial do molar com o intuito de distalizar inicialmente os molares superiores , os autores utilizaram para isso gígs associados a molas NI_{ti}, e após isso iniciou-se a distalização dos demais dentes. Os autores exaltam o uso dos MI pois os mesmos possuem inúmeras vantagens quando comparadas a outros métodos de distalização.

3. PROPOSIÇÃO

O propósito desta revisão de literatura é abordar os diferentes locais de aplicação dos microimplantes e a finalidade dos mesmos como método de ancoragem nas mecânicas ortodônticas.

4. DISCUSSÃO

Para Labossière Junior, et al (2005) os MI oferecem uma vasta possibilidade de instalação e aplicação de força no arco bem como podem ser utilizados em diferentes mecânicas ortodônticas.

4.1 Retração de dentes anteriores

Autores como Park (2002), Park et al (2004); Villela (2004); Bezerra (2004); Ritto (2004); Yao, et al (2004); Villela et al (2004); Carano, et al (2005); Labossière Junior, et al (2005); Villela, et al (2006); Choi et al (2006); Araújo, et al (2006); Xun, et al (2007); Chung, et al (2007); Chae (2007); Araújo, et al (2008); Marassi e Marassi (2008), preconizaram que a instalação de MI na maxila preferencialmente deve ser feita entre segundo pré-molar e primeiro molar superior na face vestibular, enquanto na mandíbula estes autores relataram que os MI devem ser instalados entre primeiro e segundo molar também na face vestibular, já Marassi e Marassi (2008), ressaltou também que a instalação de MI para ancoragem indireta deve ser feita entre primeiro e segundo molar superior. Park et al (2004) em um de seus trabalhos, preconizou a instalação de MI para a retração de dentes anteriores superiores entre segundo pré-molar e primeiro molar por palatino, sendo utilizada ortodontia lingual nestes casos. Park (2002), Park et al (2004); Villela et al (2004); Bezerra (2004); Labossière Junior, et al (2005); Villela, et al (2006); Marassi e Marassi (2008), a retração deve ser feita através de molas Niti enquanto autores como Villela (2004); Carano, et al (2005); Chae (2007); utilizaram de cadeiras elásticas para fazer esta retração.

4.2. Intrusão de molares

Nesta revisão da literatura autores relatam que a intrusão de molares pode ser realizada de varias formas.

Com o objetivo de intruir e ao mesmo tempo vestibularizar dentes posteriores Villela, et al (2006); Bezerra (2004), instalaram dois MI um entre primeiro e segundo pré-molar superior e o outro entre segundo pré-molar e primeiro molar superior, todos por vestibular e os dois unidos através de cadeias elásticas ao aparelho fixo, desta forma intruindo e vestibularizando os dentes. Yao, et al.(2004), utilizou um implante por vestibular e um MI por palatino procurando desta forma fazer a intrusão de molares superiores extruídos através de cadeias elásticas. Labossière Junior, et al (2005) e Ritto (2004), instalaram três MI em uma porção mais apical, um na mesial do primeiro molar superior por vestibular e um por palatino e um terceiro MI foi instalado na distal do primeiro molar por palatino sendo utilizadas cadeias elásticas unidas ao aparelho fixo para intruir o referido dente. Yao, et al.(2004), utilizou um implante por vestibular e um MI por palatino procurando desta forma fazer a intrusão de molares superiores extruídos sendo esta intrusão feita através de cadeias elásticas. Carano, et al (2005), instalou 1 MI entre segundo pré-molar superior e primeiro molar superior por vestibular sendo utilizadas cadeias elásticas para intruir o mesmo. Com o objetivo de intruir dentes posteriores Araújo, et al (2006) indicaram a instalação de pelo menos dois MI, um por vestibular e um por palatino com força elástica e para uma intrusão em bloco foram colocados 4 MI estrategicamente distribuídos. Xun et al. (2007), instalaram 1 MI na rafe palatina da maxila na região de primeiro molar superior, uma barra transpalatina foi instalada afastada do palato unindo o dente 16 ao 26 e então através de cadeias elásticas esta barra foi unida ao MI para realizar a intrusão dos molares superiores, já no arco inferior instalaram um MI entre primeiro e segundo molar em uma porção mais apical e uniram estes ao aparelho fixo por meio de cadeias elásticas para realizar a intrusão dos molares inferiores. Para intruir um grupo de dentes Araújo, et al (2008), sugeriram colar brackets ou colar um fio metálico nos dentes a serem intruídos, os MI também são instalados um na vestibular e um na face palatina e através de cadeias elástica fizeram a intrusão do grupo de dentes.

4.3 Intrusão de dentes anteriores

Ritto (2004), instalou 1 MI apicalmente entre os dentes 32 e 33 e outro entre os dentes 42 e 43 para intruir os dentes ântero inferiores reduzir a sobremordida, foram utilizados molas Niti para ativação do sistema, o autor relatou também a utilização de MI instalado na espinha nasal anterior com objetivo de intruir os dentes anteriores superiores com

cadeias elásticas auxiliando também na correção desta sobremordida. Carano et al (2005) relatou que para obter a intrusão de dentes anteriores superiores para correção de sobremordida, devem ser instalados dois MI mais apicalmente entre caninos e incisivos laterais superiores (um de cada lado), sendo utilizadas para a intrusão dos 4 incisivos superiores cadeias elásticas. Villela et al (2006) e Araújo, et al (2006), indicaram com objetivo de intruir de dentes anteriores inferiores, a instalação de um MI na mandíbula entre os incisivos centrais inferiores em uma porção mais apical e na espinha nasal anterior na maxila, sendo unidos ao aparelho fixo por meio de cadeias elásticas.

4.4 Verticalização de molares

Teixeira & Escóssia Jr.(2004) e Di Matteo et al. (2005), relataram a instalação de MI na região na região retromolar na face vestibular com objetivo de verticalizar o dente 37, foi utilizado elástico corrente para ativação do sistema. Já Kravitz, et al. (2006), instalaram para verticalizar o segundo molar inferior um MI na mesial do primeiro molar inferior perdido, sendo este unido ao dente inclinado por meio de cadeia elástica. Araújo et al (2006) a verticalização de molares inferiores os autores indicaram a instalação de MI na região retromolar sendo a ativação ortodôntica foi feita por molas fechadas Niti, elásticos em cadeia ou em fio do MI a um acessório.

4.5. Distalização de molares e ou pré-molares

Villela et al (2004), destacou que para distalização de pré-molares e molares superiores com objetivo de corrigir uma Classe II de Angle utilizaram cadeias elásticas unidas a MI instalados entre primeiro e segundo molar .Ritto (2004) O uso de MI foi utilizado também para fazer a distalização de pré-molares para isso usou molas Niti aberta associada a molas fechadas Niti.

Choi et al. (2006), 2 MI na maxila entre segundo pré-molar e primeiro molar superior, os MI foram utilizados como método de ancoragem indireta, primeiramente os MI auxiliaram a distalização dos primeiros molares superiores com mola aberta

Araújo et al (2006) distalização de molares os autores indicaram a instalação de MI entre o segundo pré-molar e primeiro molar utilizando gigs ou molas abertas para transferir força para uma região mais posterior.

Com o objetivo de corrigir problemas relacionados a problemas de más oclusões de classe II de natureza esquelética moderada. Villela et al (2008), instalaram MI entre primeiro molar e segundo molar superior sendo mais próximo a raiz mesial do molar com o intuito de distalizar inicialmente os molares superiores, os autores utilizaram para isso gigs associados a molas NiTi, e após isso iniciou-se a distalização dos demais dentes.

4.6. Mesialização de molares e ou pré-molares

Ritto (2004) Em seu trabalho relatou a utilização de MI com objetivo de mesializar molares, foi instalado MI entre canino e segundo pré-molar sendo o sistema ativado através de molas Niti Labossière Junior, et al (2005). Para mesialização de segundo molar inferior utilizaram molas abertas Niti unidas a MI colocados por vestibular entre primeiro pré-molar e canino inferior.

Araújo et al (2006) Na mesialização de dentes posteriores os MI foram inseridos entre canino e primeiro pré-molar por vestibular e também por palatino durante a mesialização para obter maior controle das rotações dentárias. Chung et al. (2007) Na mandíbula dois MI foram instalados entre canino e primeiro pré-molar inferior com o objetivo de mesializar o segundo molar inferior devido à perda prematura do primeiro molar, esta mesialização realizou-se também com molas niti. Janson e Silva (2008), Preconizaram a instalação de MI por vestibular e também palatino pois elimina a rotação dos dentes. No arco superior os MI foram posicionados na distal do segundo molar superior enquanto no arco inferior foi instalado entre o primeiro e o segundo pré-molar e desta forma utilizaram ligaduras elásticas e fios de amarelo para obter a mesialização dos mesmos.

4.7. Correção do plano oclusal

Araújo et al (2006) e Araújo et al (2008). Os autores ainda indicaram MI com objetivo de corrigir o plano oclusal, sendo instalados os MI em locais onde ocorre desníveis do plano oclusal nestes casos associa-se os MI ao uso de molas e ou cadeias elásticas para obter um resultado adequado.

4.8. Correção da mordida cruzada posterior

Araújo et al (2006) Em casos de mordida cruzada posterior, os MI foram instalados por vestibular, na maxila e por lingual na mandíbula, utilizando força elástica.

4.9. Tracionamento de dentes inclusos

Araújo et al (2006), os autores indicaram o uso de MI para facilitar o tracionamento de dentes inclusos sendo os mesmo instalados conforme a localização do dente incluso.

4.10. Ancoragem indireta

Park et al (2004) analisados os efeitos dos MI no controle vertical dos molares mandibulares sendo para tal finalidade instalados MI na distal do primeiro molar inferior (em gengiva inserida) e este foi unido ao braquete através de um fio de amarelo ancorando-o, o que possibilitou a retração dos dentes anteriores inferiores sem perda de ancoragem dos dentes posteriores. No terceiro caso foram associadas as técnicas descritas nos casos acima citados.

5. CONCLUSÃO

Levando em consideração a revisão da literatura realizada, pode-se concluir que os MI são dispositivos que surgiram para simplificar a mecânica ortodôntica e até mesmo diminuir o tempo de tratamento.

As possibilidades de instalação dos MI e também de movimentação dentária vão além do descrito neste trabalho, pois a cada dia aparecem novas aplicações clínicas para os mesmos na ortodontia.

Em função do seu baixo custo, tamanho reduzido, não necessitar a cooperação do paciente, não apresentar comprometimento estético para o paciente, e acima de tudo uma possuírem uma possibilidade enorme de instalação dos mesmos nos arcos dentários, a demanda de uso dos MI tem aumentado significativamente.

Apesar de possuírem inúmeros pontos favoráveis para o uso dos MI, não deve ser esquecido que a técnica para a sua utilização requer conhecimento e treinamento adequado além de um planejamento criterioso para que não sejam causados danos as estruturas anatômicas como raízes, vasos e nervos.

REFERÊNCIAS

ARAÚJO, T.M.; NASCIMENTO, M.H.A.; BEZERRA, F.; SOBRAL, M.C. **Ancoragem esquelética em Ortodontia com miniimplantes**. Revista Dental Press Ortop Facial, Maringá, jul./ago. 2006, v. 11, n. 4, p.126-156.

ARAÚJO, T.M.; NASCIMENTO, M.H.A.; FRANCO, F.C.M.; BITTENCOURT, M.A.V. **Intrusão dentaria utilizando Mini-implantes**. Rev. Clin.Ortodon. Dental Press. Maringá, 2008, v.13, n.5, p.36/48.

BEZERRA, F.; VILLELA, H.; LABOSSIERE JUNIOR, M.; DIAS, LUANA. **Ancoragem absoluta utilizando micro parafusos ortodônticos de titânio. Planejamento e protocolo cirúrgico (Trilogia – Parte I)**. Implant News, São Paulo, nov./dez. 2004, v.1, n.6, p.469-475.

CARANO,A.; VELO, S.; LEONE, P.;SICILIANI, G. **Clinical applications of the miniscrews anchorage system**. J Clin Orthodon, Boulder, Jan. 2005, v.39, n.1, p.9/24.

CHAE, J.M. **Unusual Extraction Treatment of Class I Bialveolar Protrusion Using Microimplant Anchorage**. Angle Orthodontist, Appleton, 2007, vol. 77, N. 2, p. 367/376.

CHOI, N.C.; PARK, Y.C.; LEE, H.A.; LEE, K.J. **Treatment of Class II Protrusion with Severe Crowding Using Indirect Miniscrew Anchorage**. Angle Orthodontist, Appleton, 2006, v. 77, N. 6, p.1109/1118.

CHUNG, K.R.; CHO, J.H.; KIM, S.H.; KOOK, Y.A.; COZZANI, M. **Unusual Extraction Treatment in Class II division 1 Using C-Orthodontic Mini-Implants**. Angle Orthodontist, Appleton, 2007, v.. 77, N. 1, p. 155 / 166.

COURA, G.S.; ANDRADE, D.S. **Miniimplantes para ancoragem ortodôntica**. Rev. Clin. Ortopodon. Dental Press. Maringá, 2007, v.6, n.2, p.98/103.

DI MATTEO, R.C.; VILLA, N.; SENDYK, W.R. **Movimentação de molares inferiores ancorados em mini-parafusos**. Revista Dental Press Ortop Facial, Maringá, jul./ago. 2005, v.10, n. 4, p.124-133.

JANSON, M.; SILVA, D.A.F. **Mesializacao de molars com ancoragem em mini-implantes**. Rev. Clin.Ortodon. Dental Press. Maringá, 2008, v.13, n.5, p.89/94.

KRAVITZ, N. D.; KUSNOTO, B.; TSAY, P.T.; HOHLT, W. F. **Intrusion of Overerupted Upper First Molar Using Two Orthodontic Miniscrews.** The Angle Orthodontist, Appleton, 2006, v. 77, N. 5, p. 915/922.

LABOISSIÉRE JUNIOR, M.; VILLELA, H.; BEZERRA, F.; LABOISSIÉRE, M.; DIAZ, L. **Ancoragem absoluta utilizando microparafusos ortodônticos. Protocolo para aplicação clínica (Trilogia – Parte II).** Implant News, São Paulo, jan./fev. 2005, v. 2, n. 1, p. 37-46.

MARASSI, C; MARASSI, C. **Mini-Implantes como auxiliares da fase de retração anterior.** Rev. Clin.Ortodon. Dental Press. Maringá, 2008, v.13, n.5, p.57/75.

PARK, H. S. **An anatomical study using CT images for the implantation of microimplants.** Korea J Orthod, 2002, v. 32,n.6, p.435-441.

PARK, H. S.; KWON, T. G. **Sliding mechanics with microscrew. implant anchorage.** Angle Orthod, Appleton, Oct. 2004, v.74, n.5, p.703/710.

PARK, H. S.; KWON, T. G.; SUNG, J. H. **Nonextraction treatment with microscrew implants.** Angle Orthod, Appleton, Aug. 2004, v. 74, n. 4, p. 539/549.

PARK, H.S.; LEE, S.K.; KWON, O.W. **Group distal movement of teeth using microscrew implant anchorage.** Angle Orthod, Appleton, Jul. 2005, v.75, n.4, p.602/609.

RITTO, K.A. **Micro Implants in Orthodontics.** IJO, 2004, v.15, n.3, p.22/24.

TEIXEIRA, P.A.L.; ESCÓSSIA JUNIOR, J. **Uso de microimplante como recurso de ancoragem ortodôntica: Relato de caso.** J Bras de Ortodon Ortop Facial, 2004, v.9, n.54 p.570/573.

VILLELA, H. et al. **Utilização de miniimplantes para ancoragem ortodôntica direta.** Innovations J, Nova Scotia, 2004, v.8, no.1, p.11/18.

VILLELA, H.; BEZERRA, F.; MENESES, P.; LABOISSIÉRE JUNIOR, M. **Microparafusos ortodônticos de titânio autoperfurantes: Mudando os paradigmas da ancoragem esquelética na ortodontia.** Implant news, São Paulo, jul./ago. 2006, v. 3, n.4, p. 369-375.

VILLELA, H.M; SAMPAIO, A.L.S; LEMOS, L.N; LIMOEIRO, E.R. **Distalização de molares utilizando microparafusos ortodônticos de titânio autoperfurantes.** Rev. Clin.Ortodon. Dental Press. Maringá, 2008, v.07, n.4, p.40/54.

XUN, C.; ZENG, X.; WANG, X. **Microscrew Anchorage in Skeletal Anterior Open-bite Treatment.** Angle Orthodontist, Appleton, 2007, v. 77, N. 1, p. 47/ 56.

YAO, C. C. J.; WU, C.B.; WU, H. Y.; KOK, S.H.; CHANG, H. S. S.; CHEN, Y. J. **Intrusion of the overerupted upper left first and second molars by mini-implants with partial-fixed orthodontic appliances: a casereport.** Angle Orthod, Appleton, Aug, 2004, v.74, n.4, p.550/557.

YAO, C. C. J.; LEE, J.J.; CHEN, H. Y.; CHANG, Z. C. J.; CHANG, H.F.; CHEN, Y. J. **Maxillary molar intrusion with fixed appliances and miniimplant anchorage studied in three dimensions.** The Angle Orthod, Appleton, Sep, 2005, v.75, n.5, p.754/760.

ANEXO

ILUSTRAÇÕES (FIGURAS)

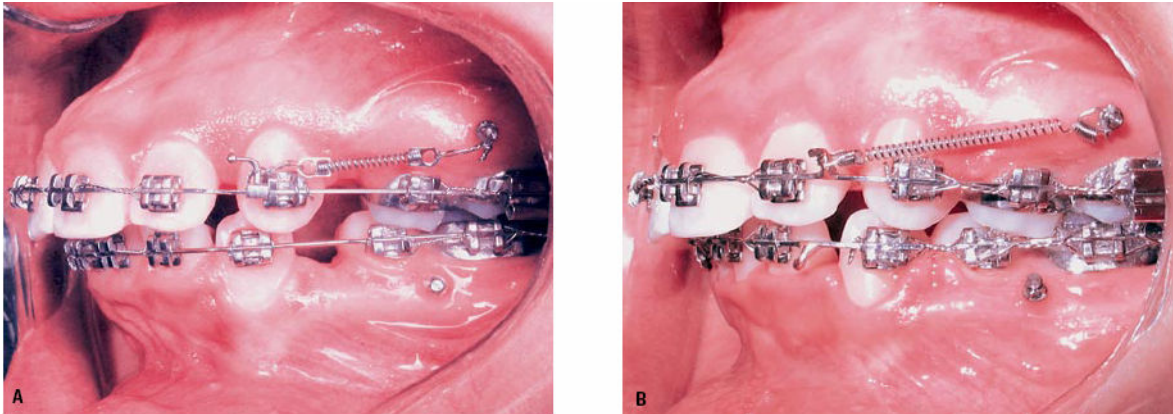


Figura 01: Retração dos dentes anteriores superiores em 2 fases A) Microimplante instalado entre segundo pré-molar e primeiro molar superior para retração canina com mola Niti, B) Retração dos 4 incisivos superiores com mola Niti após retracao canina.

Fonte: Araújo, 2006, p.138

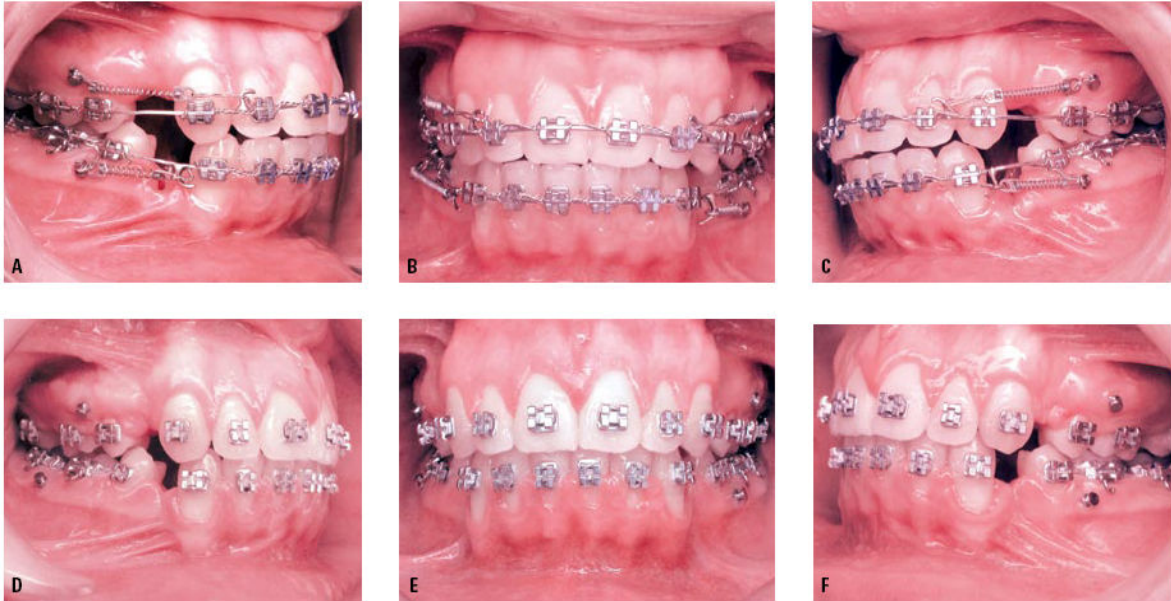


Figura 02: Microimplantes instalados entre segundos pré-molares e primeiros molares. A) B) C) início da retração em massa dos dentes anteriores superiores e inferiores, D) E) F) seis meses após com espaços parcialmente fechados

Fonte: Araújo, 2006, p.139.

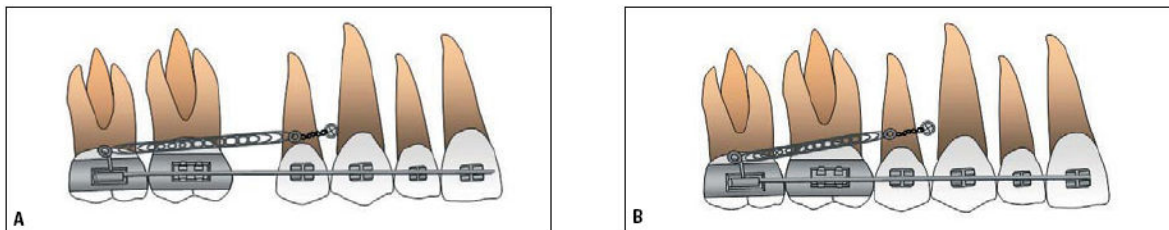


Figura 03: Microimplante instalado entre canino e primeiro pré-molar superior, A) Ativação do sistema para mesialização dos molares superiores com mola niti B) Molares superiores mesializados

Fonte: Araújo, 2006, p.140.

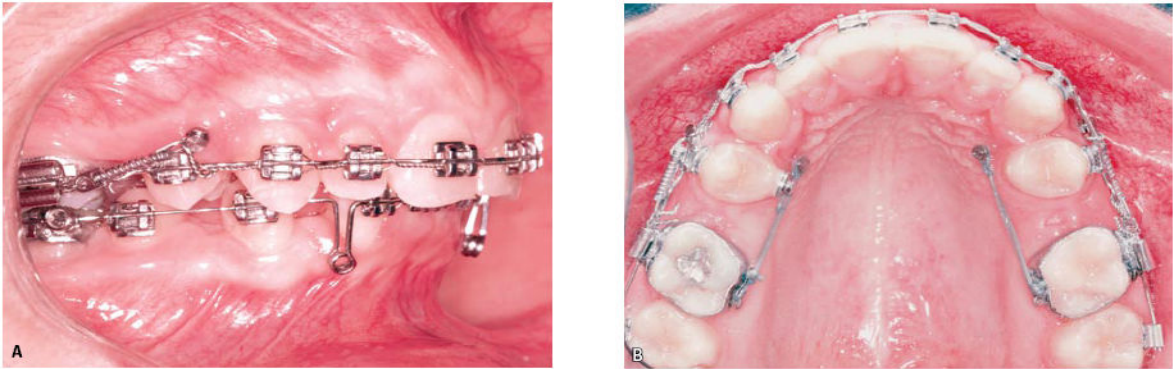


Figura 04: Mesialização de molares: A) aplicação de força com mola NiTi por vestibular; B) aplicação de força com elastômero em cadeia por palatino.

Fonte: Araújo, 2006, p.140.

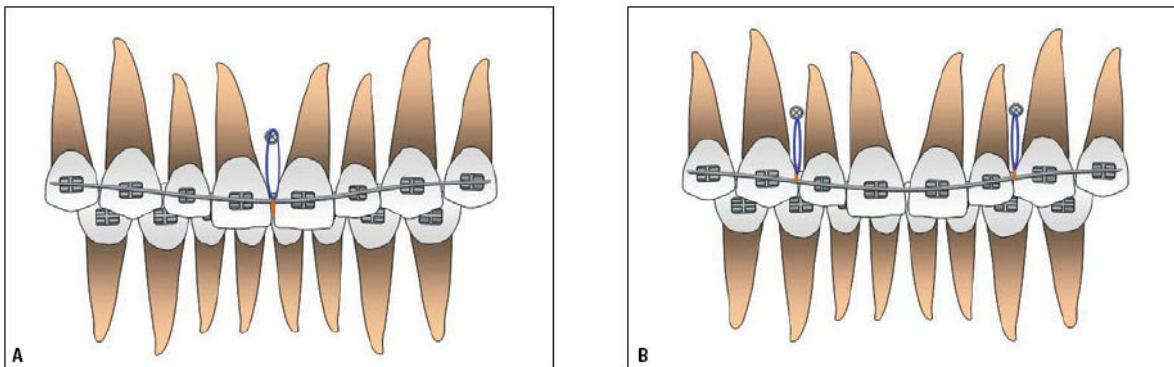


Figura 05: Ilustração do posicionamento dos miniimplantes para a intrusão de incisivos superiores: A) entre incisivos centrais; B) entre incisivos laterais e caninos.

Fonte: Araújo, 2006, p.141.

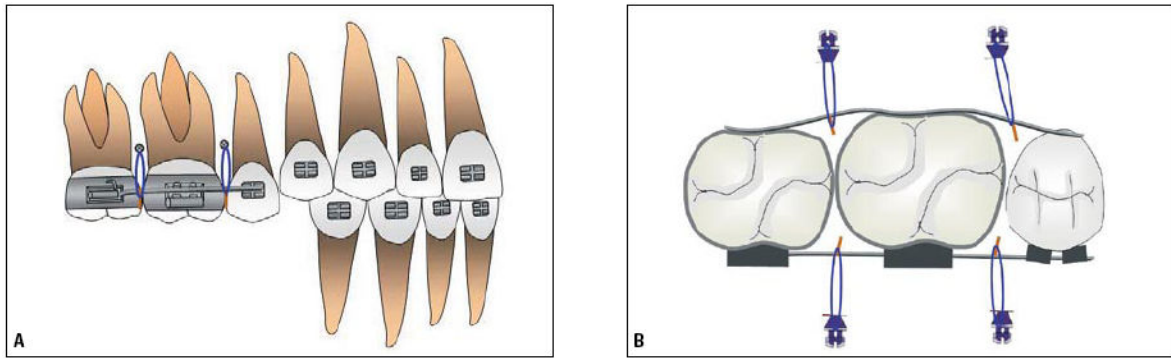


Figura 06: Ilustração do posicionamento de miniimplantes para a intrusão de um grupo de dentes posteriores: **A)** visão vestibular; **B)** visão oclusal.

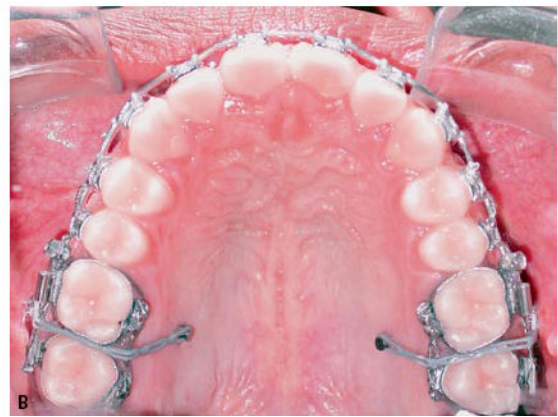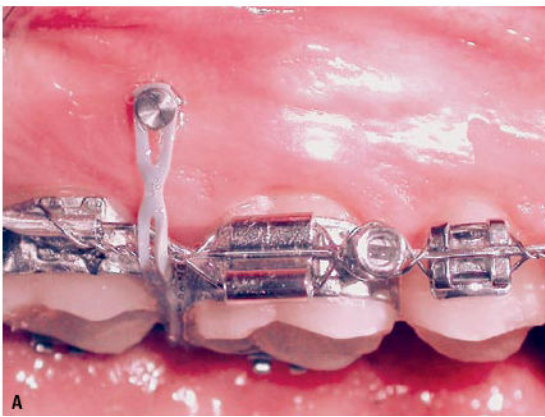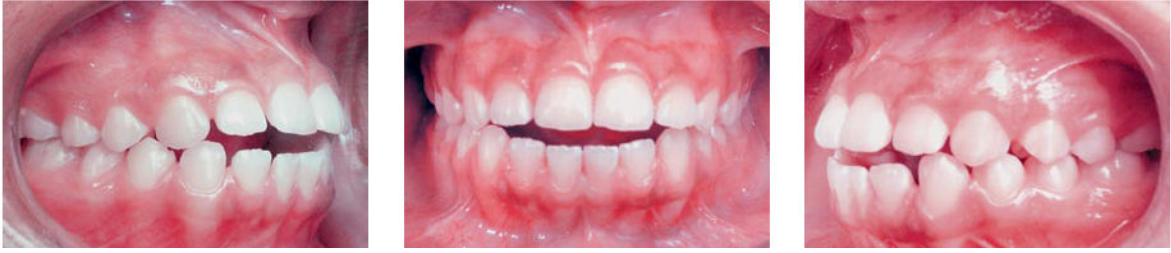Fonte: Araújo, 2006, p.141.



Figura 07: Ilustração de miniimplantes posicionados por vestibular e palatino para intrusão de molares (visão proximal). Elásticos em cadeia unindo acessórios fixados na coroa e no miniimplante de cada lado, ativam o sistema.

Fonte: Araújo, 2006, p.141.

Antes



Depois

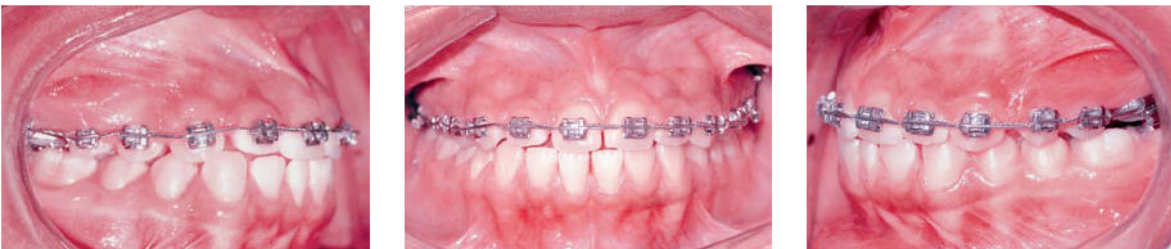

Figura 08: Microimplante instalados entre primeiro e segundo molar superior por vestibular e por palatino visando a intrusão de dentes posteriores para correção de mordida aberta anterior, com arco contínuo: **A)** visão lateral e **B)** visão do elástico passando de vestibular para palatino.

Fonte: Araújo, 2006, p.142.

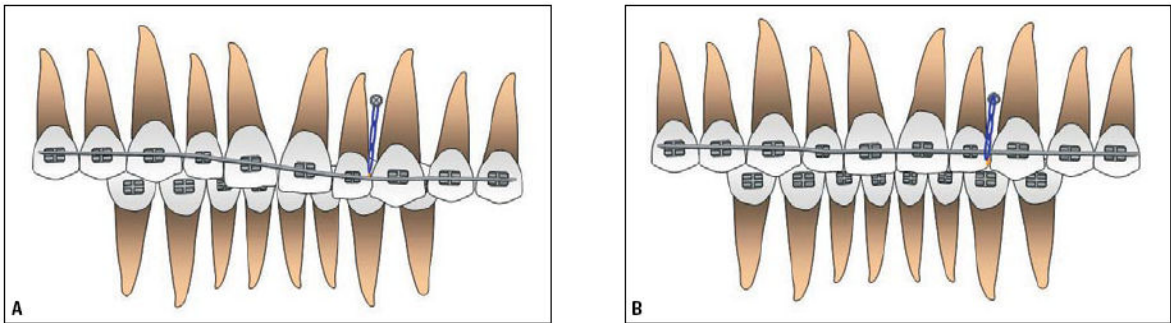


Figura 09: Local de instalação do miniimplante tendo como objetivo a correção da inclinação do plano oclusal.

Fonte: Araújo, 2006, p.143.

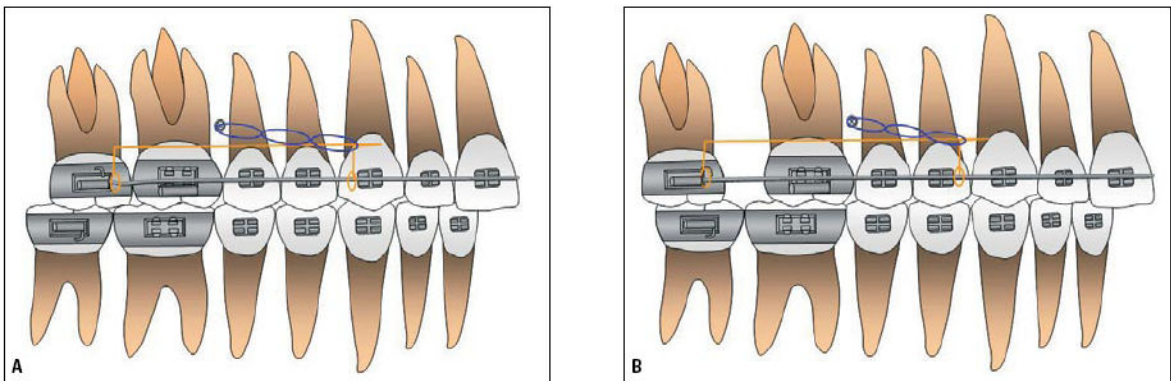


Figura 10: Utilização de miniimplantes para a distalização de molares através de jigs e elastômeros em cadeia sendo os mesmos instalados entre segundo pré-molar e primeiro molar superior

Fonte: Araújo, 2006, p.144.

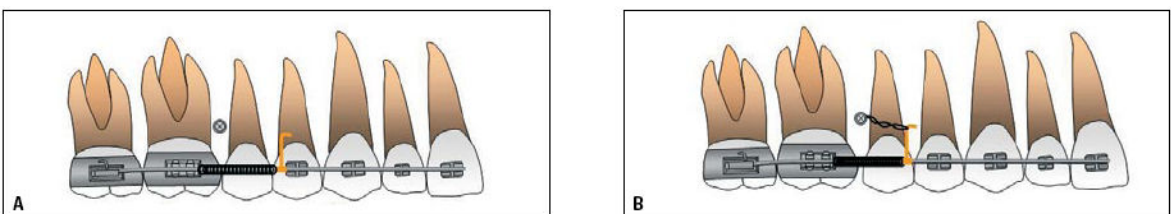


Figura 11: (A, B) Ilustração da utilização de miniimplantes para a distalização de molares através de mola aberta inserida no arco. Ativação realizada com amarrilho metálico do DAT para o gancho deslizante comprimindo a mola.

Fonte: Araújo, 2006, p.145.

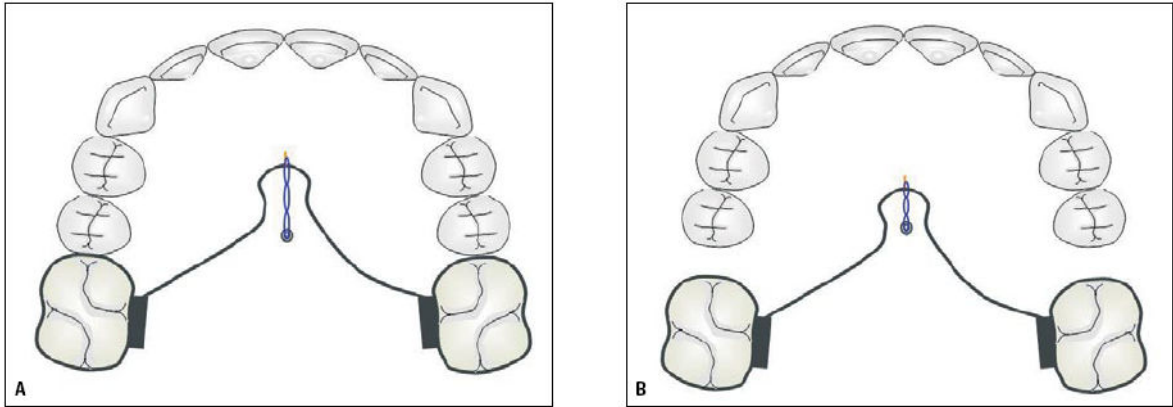


Figura 12: Ilustração de distalização de molares com miniimplante na linha média do palato, utilizando barra transpalatina: **A)** início da ativação; **B)** molares distalizados.

Fonte: Araújo, 2006, p.145.

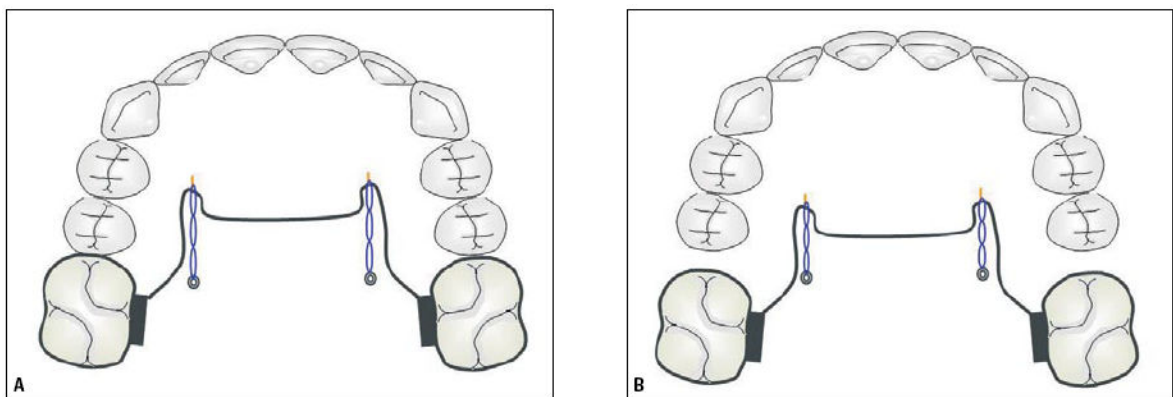


Figura 13: Ilustração de distalização de molares com dois miniimplantes no rebordo alveolar palatino, utilizando barra transpalatina: **A)** início da ativação; **B)** molares distalizados.

Fonte: Araújo, 2006, p.145.

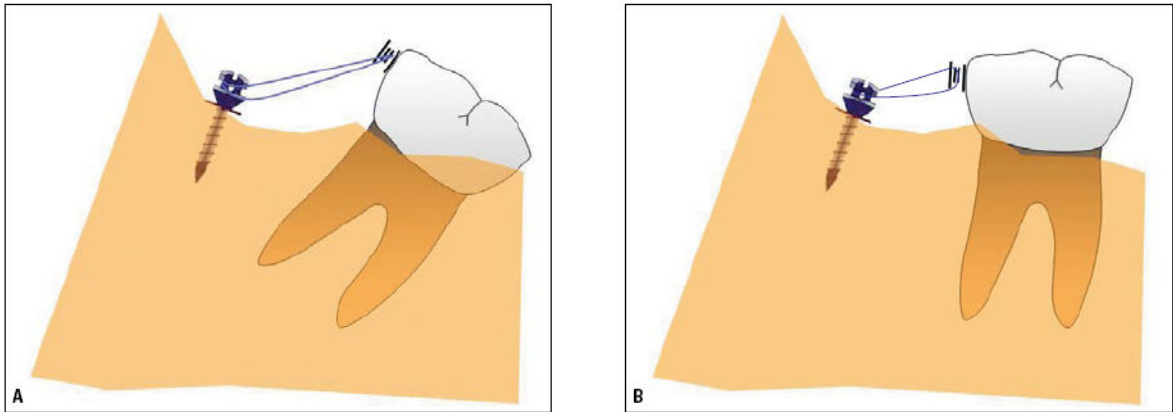


Figura 14: Ilustração do uso de miniimplante na região retromolar para a verticalização de molar com abertura de espaço: **A)** ativação do sistema através de elásticos; **B)** molar verticalizado.

Fonte: Araújo, 2006, p.146.

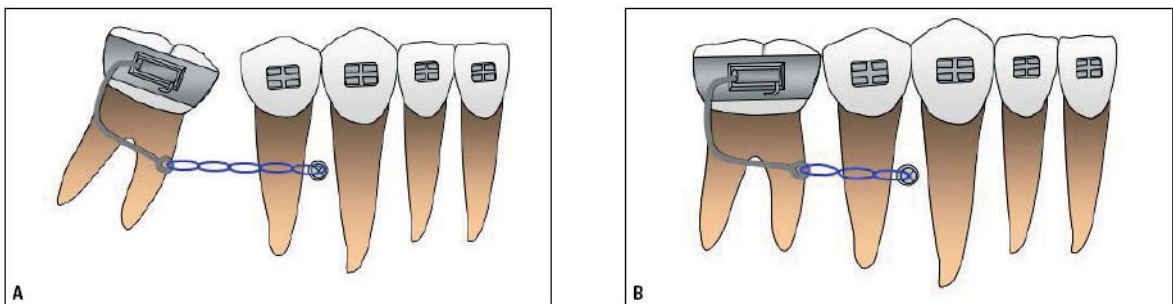


Figura 15: Ilustração da verticalização de molar inferior com miniimplante entre pré-molares e fio inserido na distal do tubo: **A)** ativado com elastômero em cadeia e **B)** após a mesialização da unidade.

Fonte: Araújo, 2006, p.146.

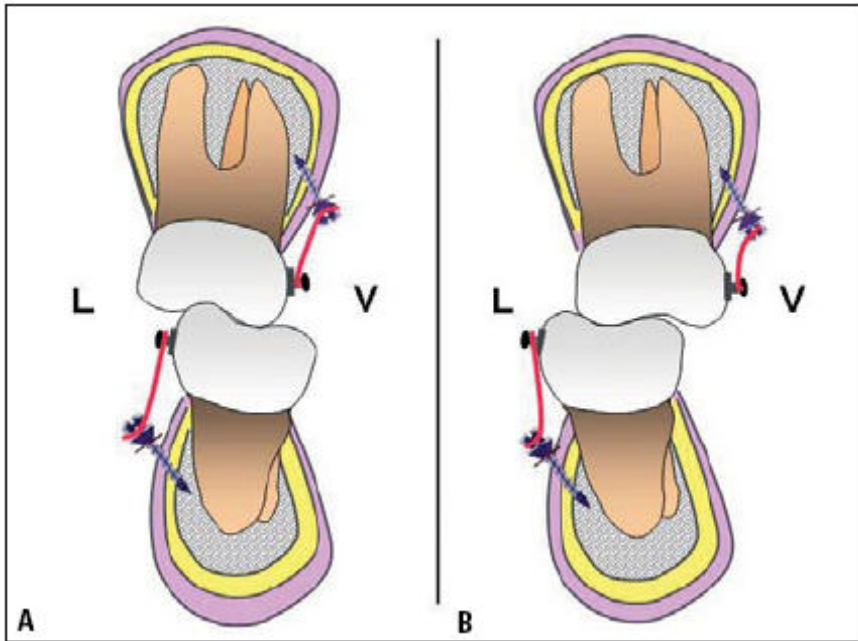


Figura 16: Ilustração da correção de mordida cruzada posterior lingual:
A) miniplantes instalados por vestibular na maxila e lingual na mandíbula, e
B) mordida cruzada corrigida, após ação dos elásticos

Fonte: Araújo, 2006, p.147.

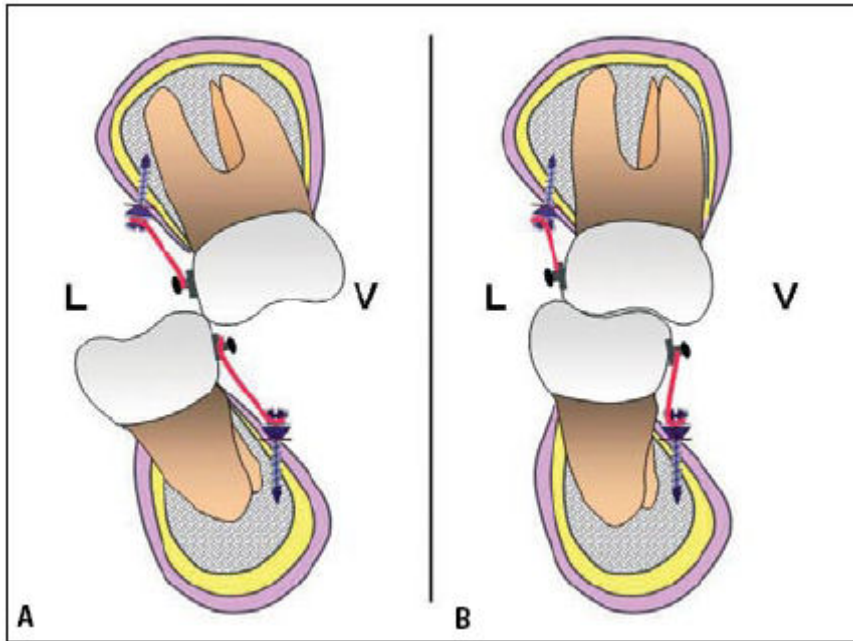


Figura 17: Ilustração da correção de mordida cruzada posterior vestibular: **A)** miniimplantes instalados no palato e vestibular mandíbula, e **B)** mordida cruzada corrigida, após ação dos elásticos.

Fonte: Araújo, 2006, p.147.

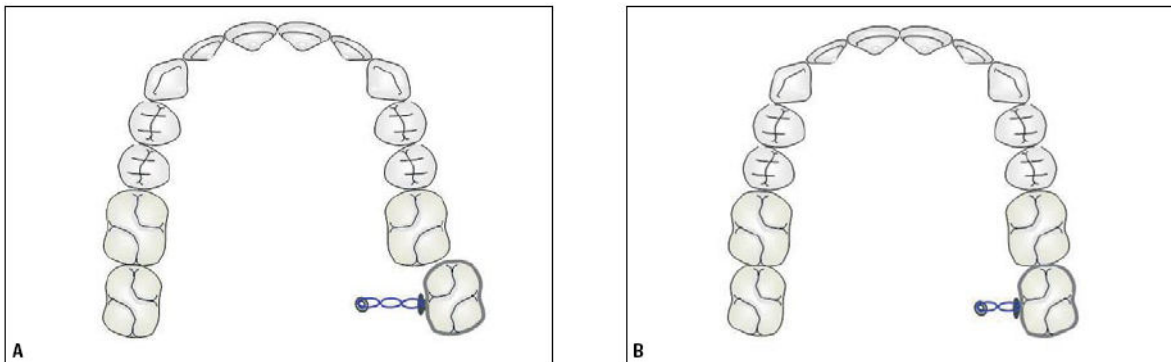


Figura 18: Ilustração de correção da inclinação do segundo molar superior: **A)** um implante instalado no palato e **B)** a unidade bem posicionada no arco, após a ação do elástico em cadeia.

Fonte: Araújo, 2006, p.145.

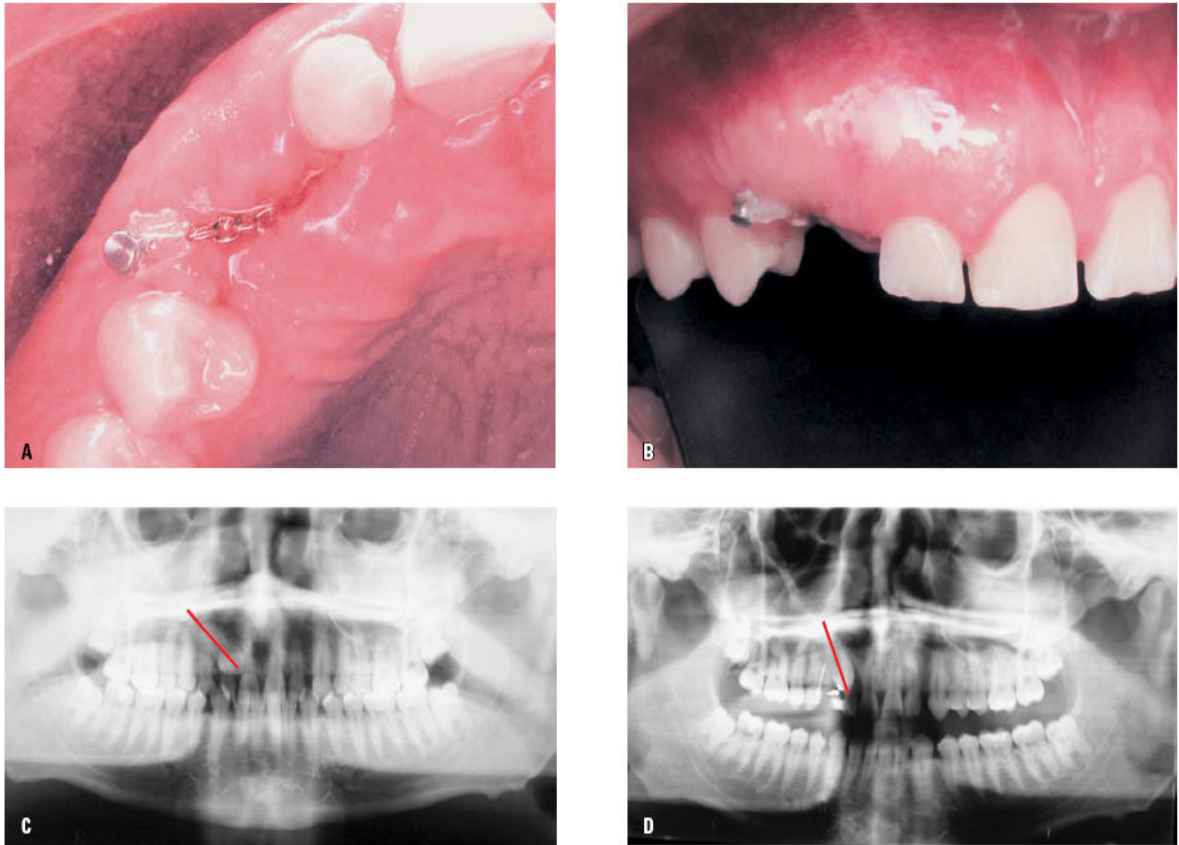


Figura 19: tracionamento de canino incluído: **A, B)** ativação do sistema com corrente e elástico em fio; **C, D)** radiografias evidenciando melhora no posicionamento da unidade dentária.

Fonte: Araújo, 2006, p.148.

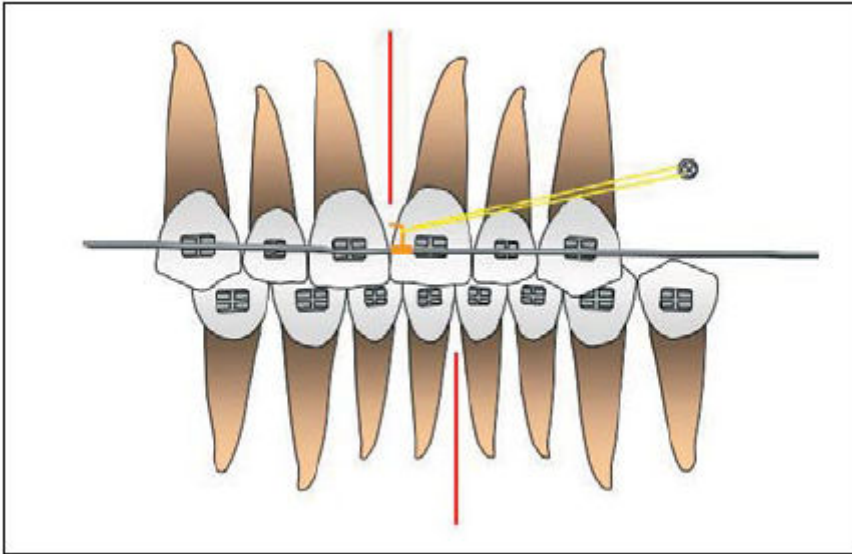


Figura 20: Ilustração do uso de miniimplantes para a correção da linha média dentária superior, quando da ausência de dentes posteriores.

Fonte: Araújo, 2006, p.149.

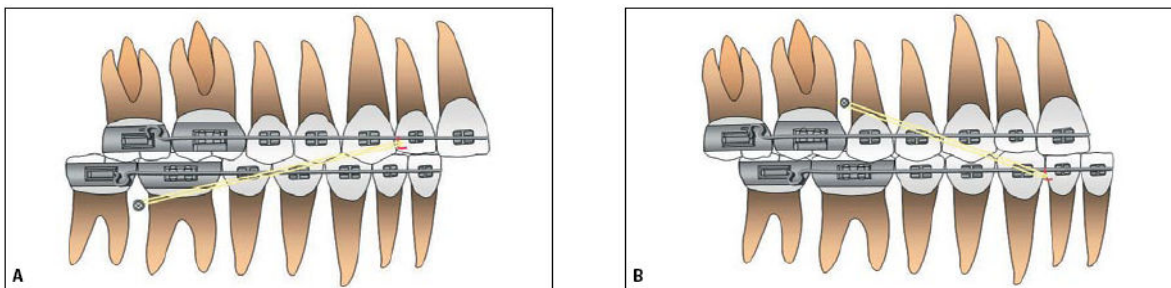


Figura 21: Ilustração do uso de miniimplantes servindo de suporte para a aplicação de mecânicas de Classe II (A) e Classe II (B).

Fonte: Araújo, 2006, p.149.

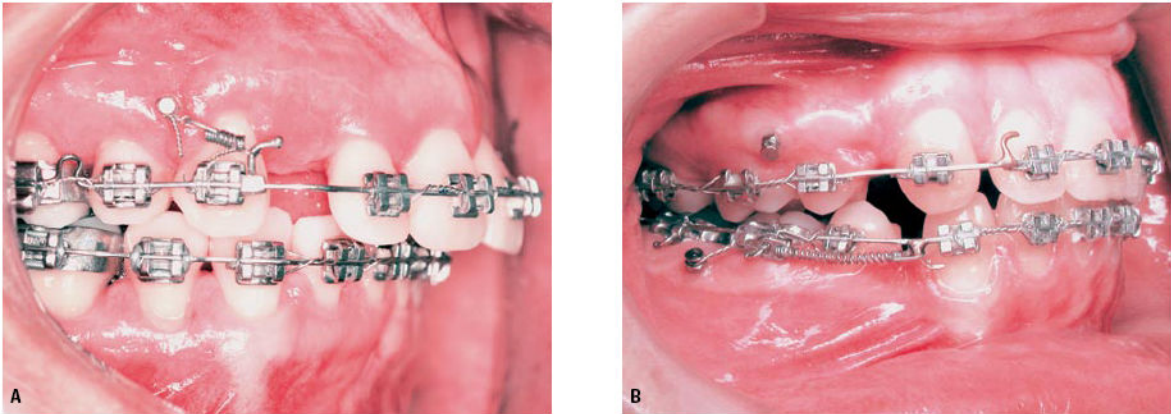


Figura 22: Ativação da retração dos dentes anteriores utilizando miniimplante: **A)** ancoragem direta aplicada para a retração do canino; **B)** ancoragem indireta utilizada para retração em massa dos dentes anteriores inferiores.

Fonte: Araújo, 2006, p.149.

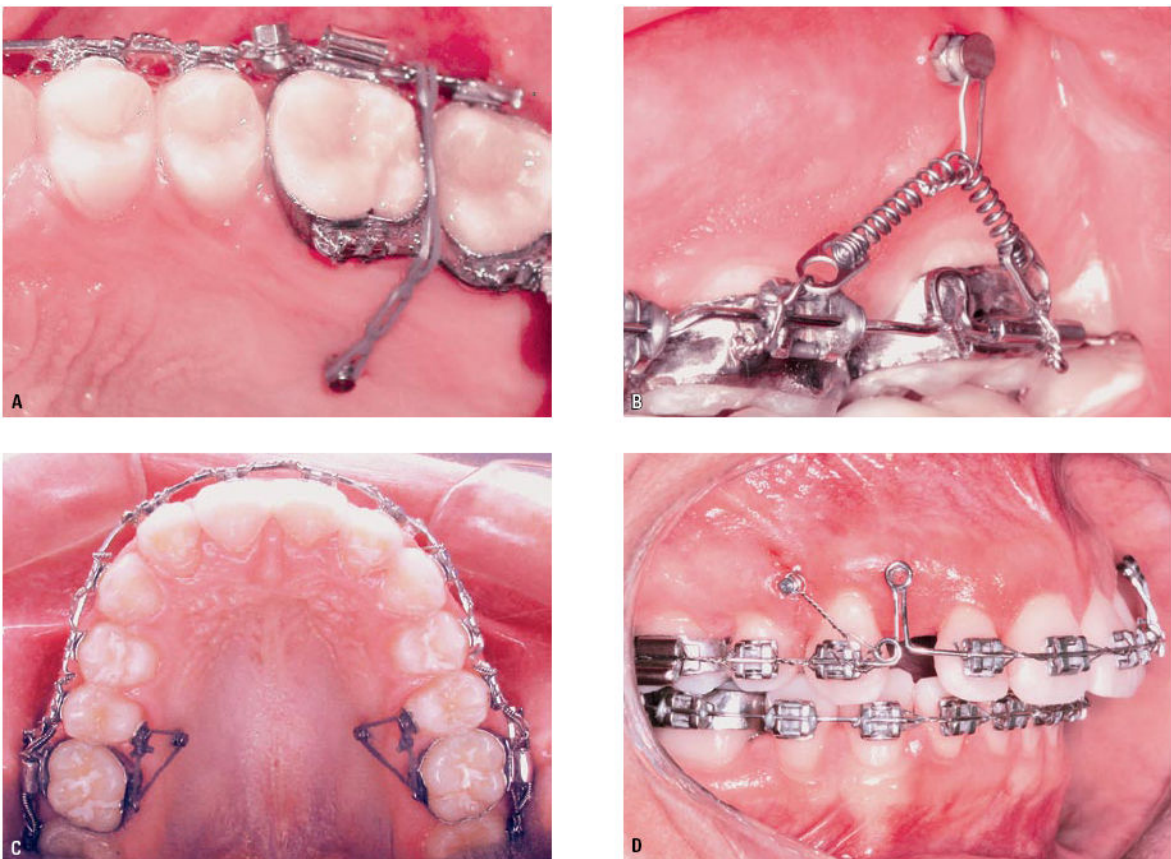


Figura 23: Recursos para ativação do sistema: **A)** elastômero em cadeia; **B)** mola de NiTi; **C)** elástico em fio; **D)** alça vertical.

Fonte: Araújo, 2006, p.150.

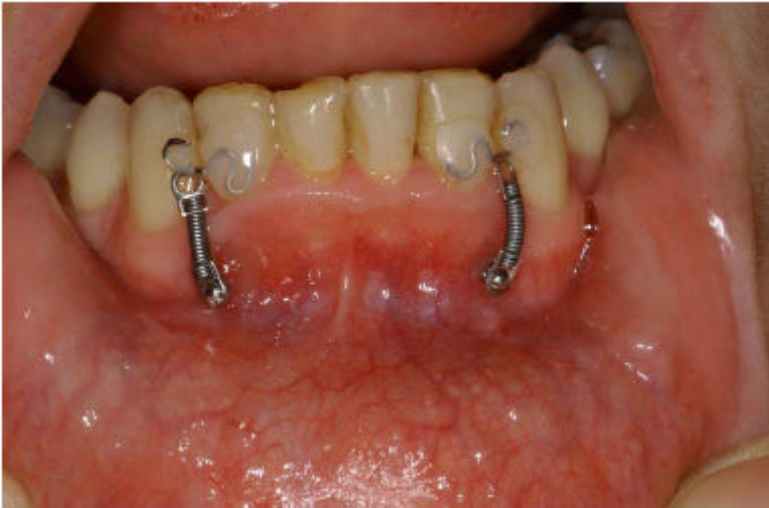

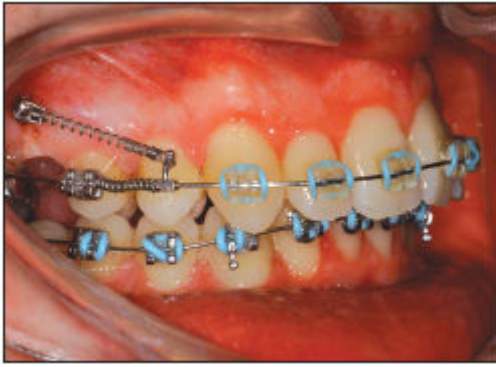
Figura 24: Intrusão dos incisivos inferiores. Barra lingual colada, e dois ganchos estéticos colocados nas faces laterais dos incisivos laterais.

Fonte: Ritto, 2004, p.23.

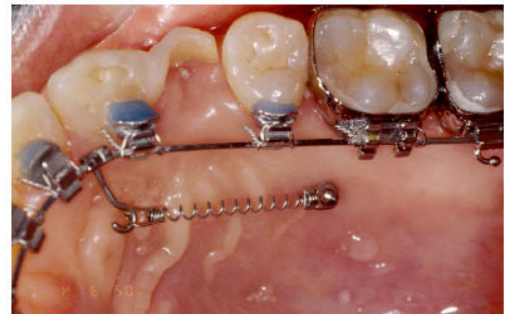
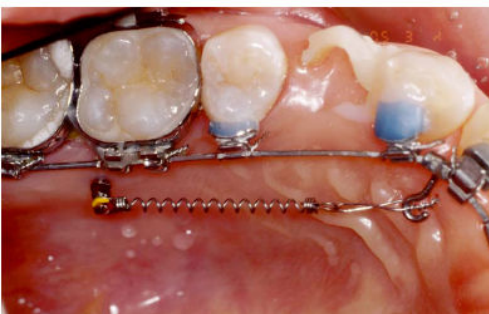
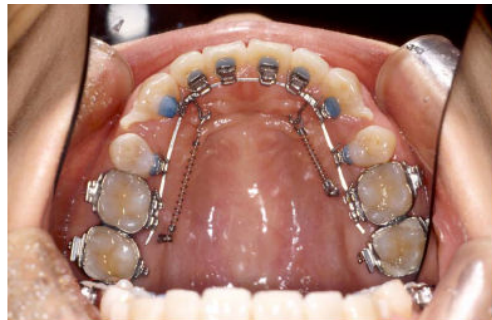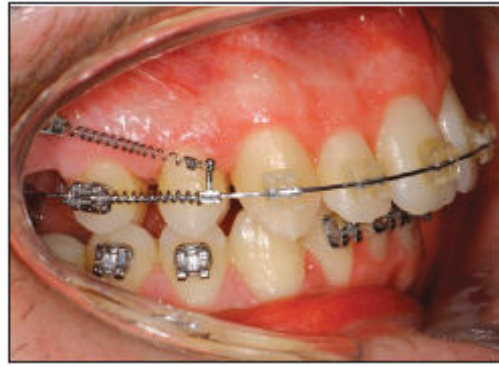Figura 25: Aplicação de mini-implantes como sistema de ancoragem estável para retração em massa dos seis dentes anteriores, com técnica fixa lingual.

Fonte: Ritto, 2004, p.23.



Ritto 2004 Distalização de pré-molares superiores associando molas abertas Niti e molas fechadas Niti